

درمان جراحی شکستگیهای چندقطعه‌ای سوپراکندیلر در بازوی بالغین

دکتر مهدی میرسعیدی، استادیار بخش ارتوپدی بیمارستان امام خمینی، دانشکده پزشکی، دانشگاه علوم پزشکی تهران

Employing Olecranon Approach in the Surgical Treatment of Supracondylar Fractures of the Adults' Humerus

SUMMARY

According to our experience, the best treatment for operable supracondylar fractures of the adults' humerus is surgery via open reduction following internal fixation and early mobilisation. The preferred approach is olecranon because of its observable fragments of the fracture and easy fixation without damaging ulnar nerve and triceps muscle.

In this article, we review several cases treated by this method whose results were quite satisfactory.

مقدمه

در این مقاله شرح چند مورد شکستگی فوق‌لقمه‌ای (supracondylar) داخل مفصلی بازو خواهد آمد که در آنها با بازسازی کامل سطح مفصلی استخوان بازو و استئوسنتز قطعات (rigid fixation) و زود به حرکت انداختن مفصل (early mobilisation) نتیجه خوبی بدست آمده است. بنا بر تجربه ما بهتر است عمل جراحی به روش اولکران (olecranon) انجام پذیرد. محاسن این روش عبارتند از:

خلاصه

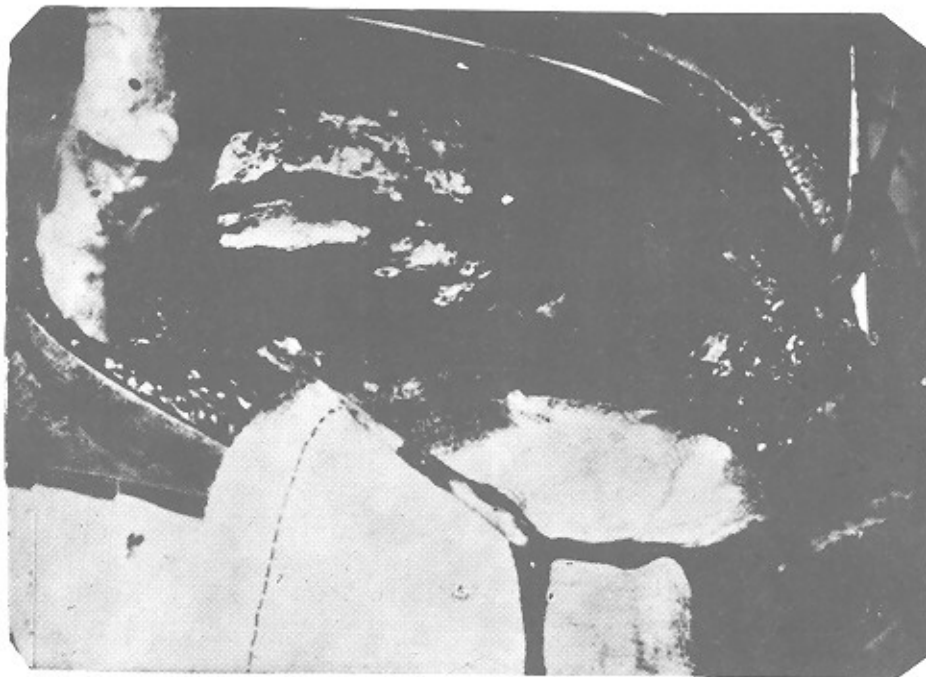برای درمان شکستگیهای چند قطعه‌ای سوپراکندیلر در بازوی بالغین روشهای مختلفی در کتابهای ارتوپدی پیشنهاد شده است که این روشها عبارتند از:
(۱) درمانهای جراحی
(۲) درمانهای غیرجراحی (conservative)
معایب و محاسن درمانهای فوق در کتابهای ارتوپدی مورد بحث و ارزیابی قرار گرفته است.

سرمت^۱ سوراخ (drill) شد. استئوتومی در دو سانتیمتری دیستال رأس اولکران - در محلی که چرخش پیدا می‌کند و بصورت افقی درمی‌آید (که در اینجا محل تماس سطح مفصلی تروکله‌آ و زائده اولکران کم است) - انجام گرفت. قطعه پروگزیمال همراه با عضله triceps از روی استخوان بازو بصورت subperiosteal بلند شد. با پدیدار شدن محل شکستگی و پس از تازه نمودن آن، ابتدا در جهت جانداختن (reduction) آناتومیک سطح مفصلی تلاش شد و سپس فیکساسیون موقت به کمک دو عدد KW (Krishner wire) انجام شد. آنگاه فیکساسیون مطمئن بوسیله یک یا دو پیچ کانسلوس (cancelous) برقرار گردید و KWها خارج شدند (شکلهای ۱، ۲، ۳).

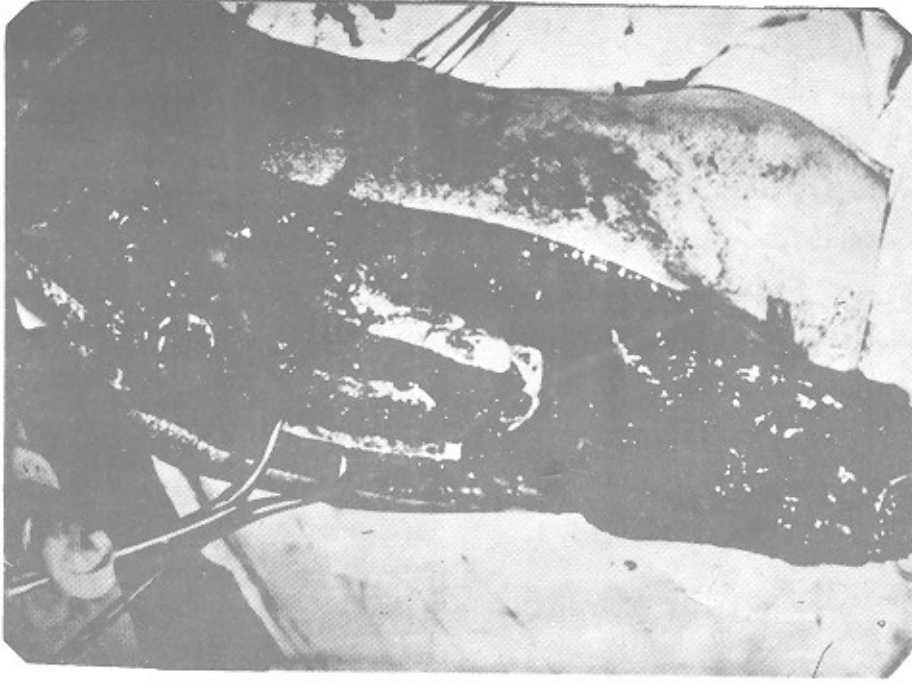
(۱) به عضله سه سر (triceps) صدمه کمتری وارد می‌آید.
(۲) دید بهتری برای بازسازی قطعات داخل مفصلی ارائه می‌دهد.

روش عمل

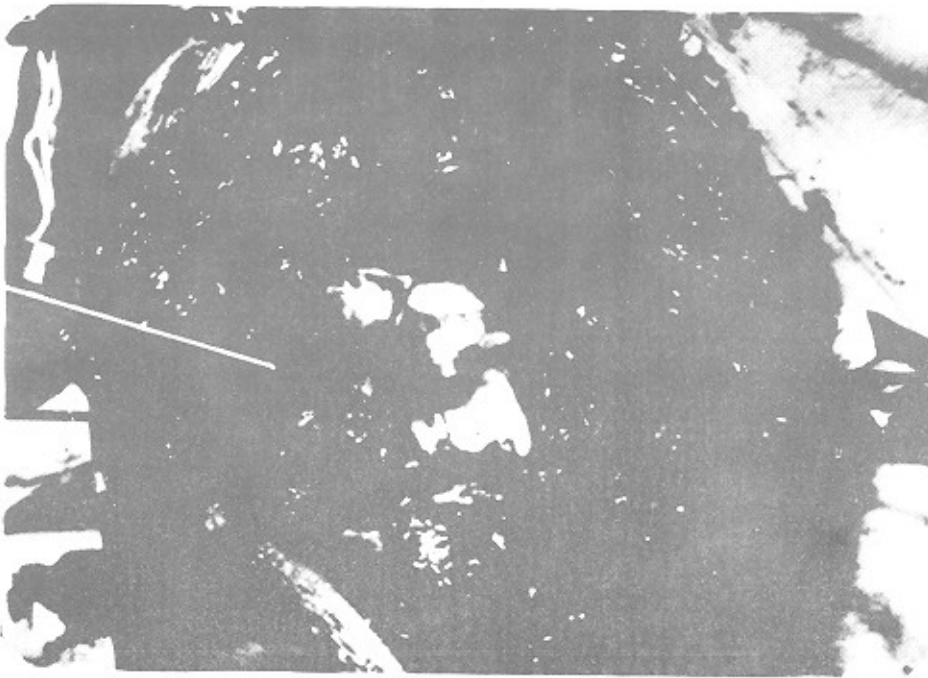
تمامی بیماران زیر بیهوشی عمومی و در وضعیت prone تحت عمل جراحی قرار گرفتند. برای همه بیماران از تورنیکه (tourniquet) استفاده شد و عضوی که تحت عمل قرار می‌گرفت از کناره تخت و روی زیردستی آویزان بود. پس از prep و drape، آرنج با انسیزیون خلفی به طول ۲۰ - ۱۵ سانتیمتر باز شد. پس از کنار زدن پوست و زیرپوست، عصب اولنار مشخص شد که این عصب بوسیله بند ناف کنار گذاشته شد، قبل از انجام عمل استئوتومی، اولکران بوسیله



شکل (۱)




شکل (۲)



شکل (۳)

انجام گرفت. برای فیکساسیون قطعی از پیچ تنها و در مواردی از پیچ و پلاک استفاده گردید (شکل ۴).

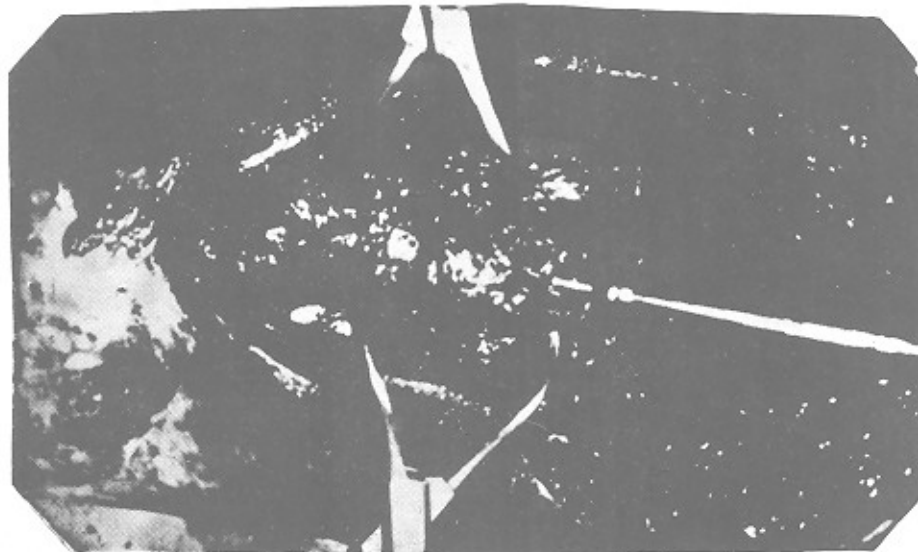
در مرحله بعدی قطعه تحتانی (distal) - که دربردارنده سطح مفصلی است - با قطعه فوقانی (proximal) جا انداخته شد و باردیگر با استفاده از KW، فیکساسیون موقت



شکل (۴)

(tension band wiring) ثابت (fix) گردید (شکل ۵).

محل عمل باردیگر با یک لیترا سرم فیزیولوژی شستشو داده شد و سپس قطعه اولکتران با یک پیچ کانسلوس



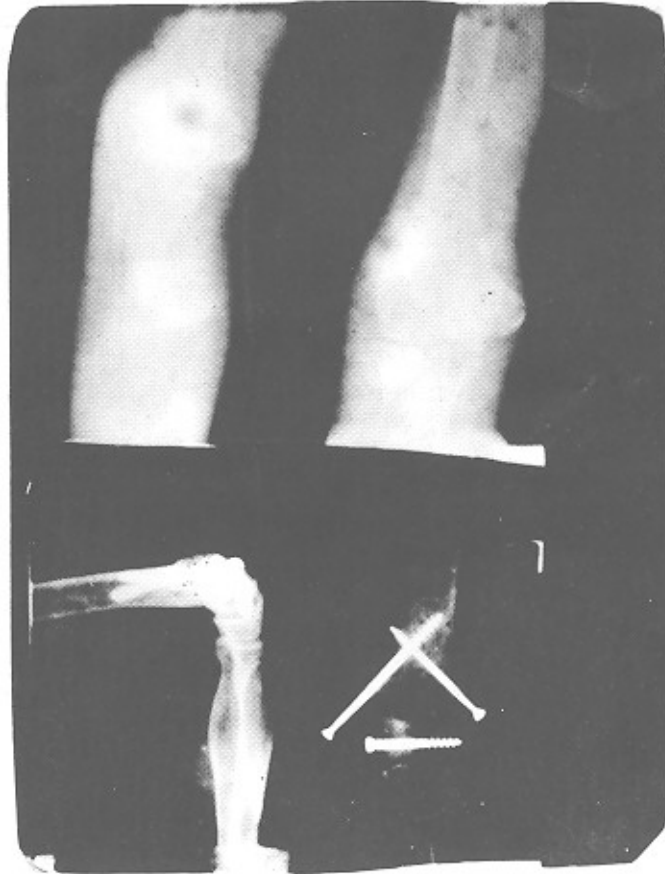
شکل (۵)

band wiring هم خارج شد. عمل فوق در حدود هفتاد و پنج دقیقه بطول انجامید.

معرفی بیمار

(۱) آقای خ، ۳۳ ساله، بعلت سقوط روی آرنج دچار شکستگی T-condylar دیستال بازو شده بود و پس از گذشت سه روز به بیمارستان مراجعه کرده بود. شکل (۱-۱) رادیوگرافی انجام شده قبل از عمل را نشان می دهد.

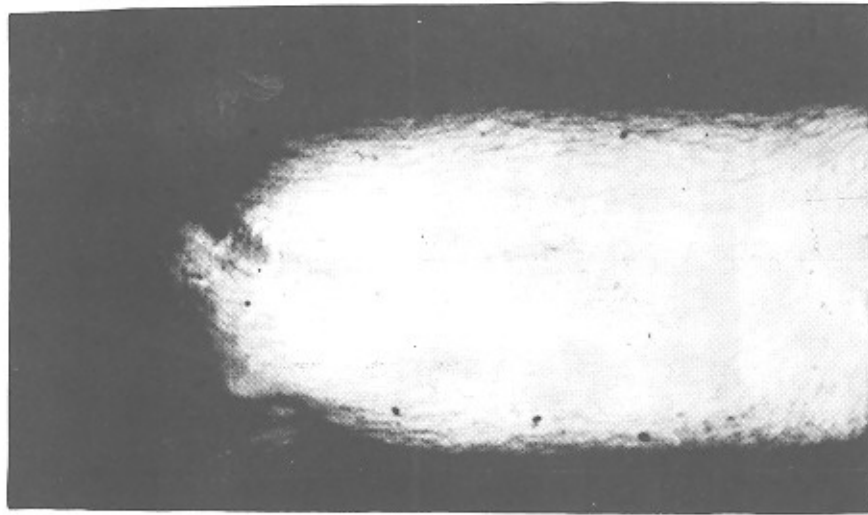
در مرحله آخر عصب اولنار (ulnar)، در جای خود قرار داده شد. پس از قراردادن drain تورنیکه باز شد و هموستاز انجام گرفت. زیرجلد با کاتگوت plain دو صفر (2-0) و جلد با نایلون دو صفر دوخته شد و سپس برای بیمار آتل خلفی بلند گرفته شد. بعد از عمل، کنترل عصبی - عروقی (neurovascular) صورت گرفت. چهل و هشت ساعت بعد از عمل، drain خارج شد ولی آتل همچنان باقی نگهداشته شد. ده تا چهارده روز بعد از عمل بخیه ها کشیده شد و آنگاه حرکات فعال (active) آغاز گردید. پس از گذشت سه ماه tension



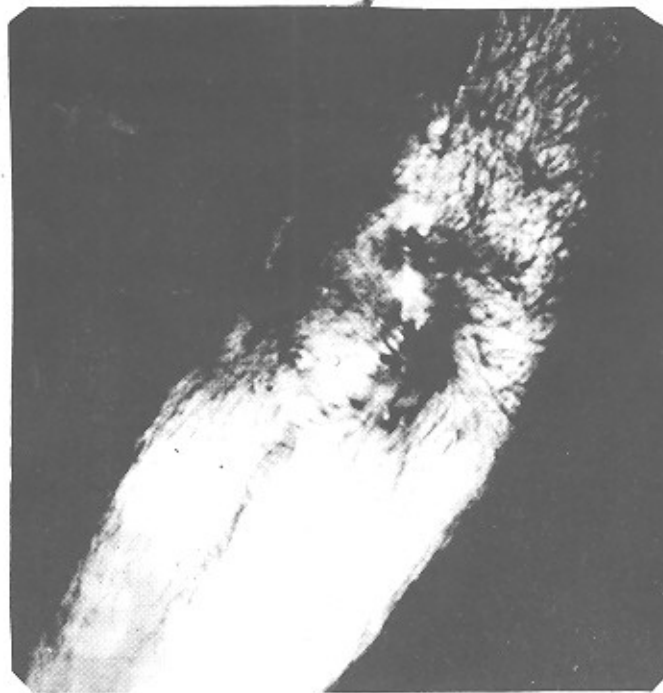شکل (۱-۱)

این مدت میزان حرکات کامل (full range of motion) بود، شکلهای (۱-۲) و (۱-۳) نشان‌دهنده فتوگرافیهای بیمار در پایان شش ماه است.

رادیوگرافیهای بعد از عمل نیز در شکل (۱-۱) نمایش داده شده است. دو هفته بعد از عمل بخیه‌ها کشیده شد و حرکات active بیمار آغاز گردید. بیمار شش ماه تحت کنترل و پیگیری بود که در



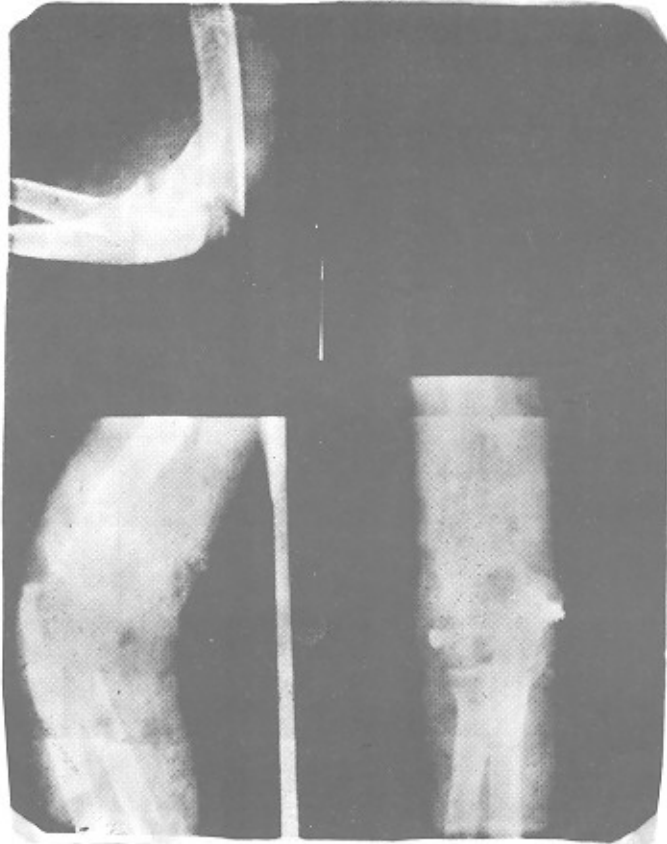
شکل (۱-۲)



شکل (۱-۳)

عمل بیمار در شکل (۲-۱) نمایش داده شده است.

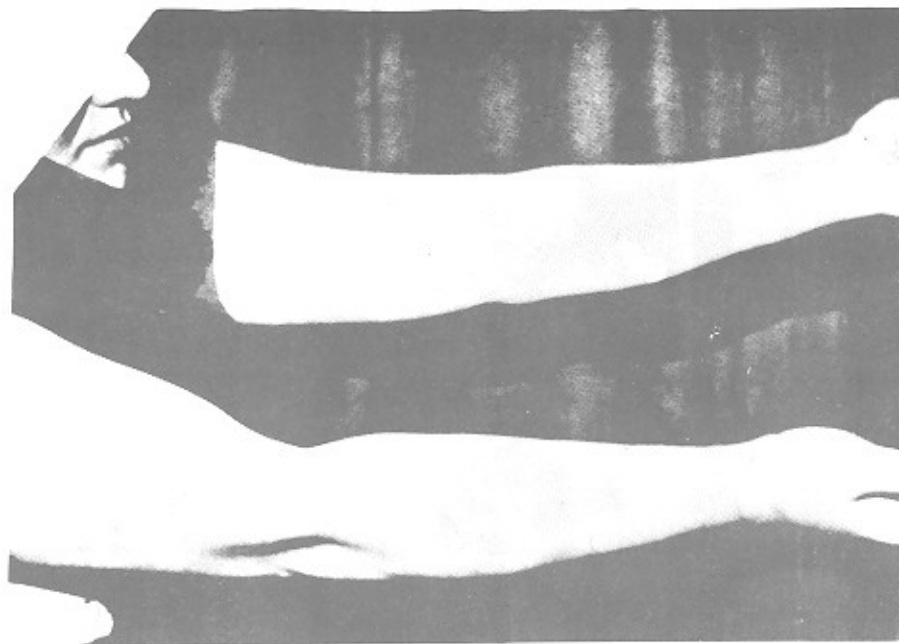۲ خانم ۱ - م، ۳۰ ساله، بر اثر سقوط از پله دچار شکستگی داخل مفصلی انتهای دیستال بازو شده بود. رادیوگرافی قبل از



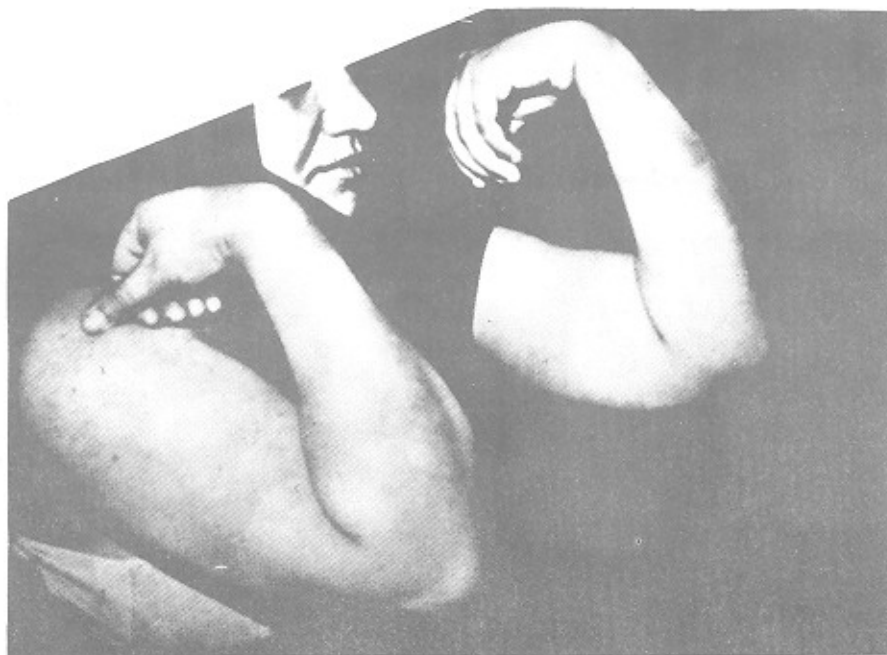
شکل (۲-۱)

آغاز شد. میزان حرکت بدست آمده بعد از عمل مفید (useful range) می باشد. فتوگرافی بیمار در پایان شش ماه در شکلهای (۲-۲) و (۲-۳) نشان داده شده است.

بیمار پنج روز بعد از حادثه تحت عمل جراحی قرار گرفت. برای این بیمار هم روش ترانس اولکران انتخاب شد. رادیوگرافیهای بعد از عمل در شکل (۲-۱) دیده می شود. دو هفته بعد از عمل بخیه های بیمار کشیده شد و حرکات active



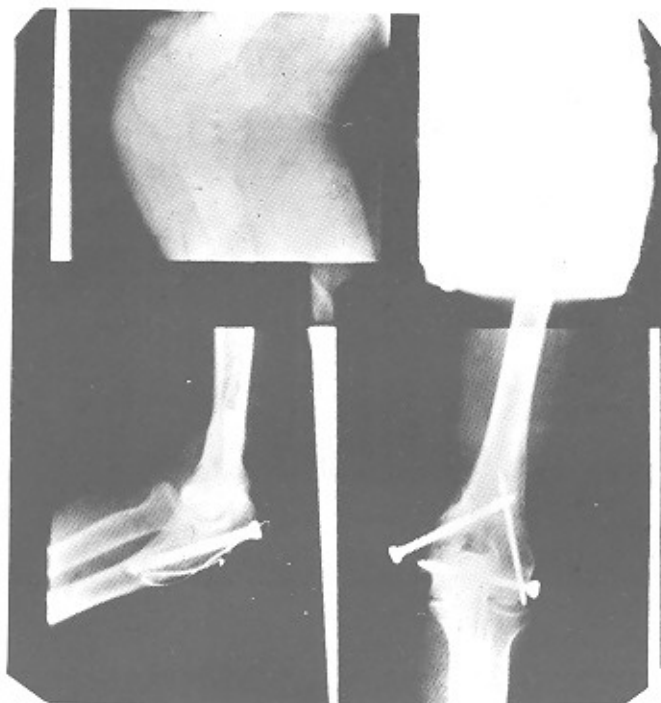
شکل (۲-۲)



شکل (۲-۳)

سوم بعد از حادثه با روش ترانس اولکران تحت عمل جراحی قرارگرفت. شکل (۳-۱) نشان دهنده رادیوگرافیهای قبل و بعد از عمل بیمار است.

۳ آقای ر - پ، ۲۵ ساله، بعلت سقوط در زمین فوتبال به شکستگی T شکل انتهای دیستال استخوان بازو دچار شده بود. بیمار روز



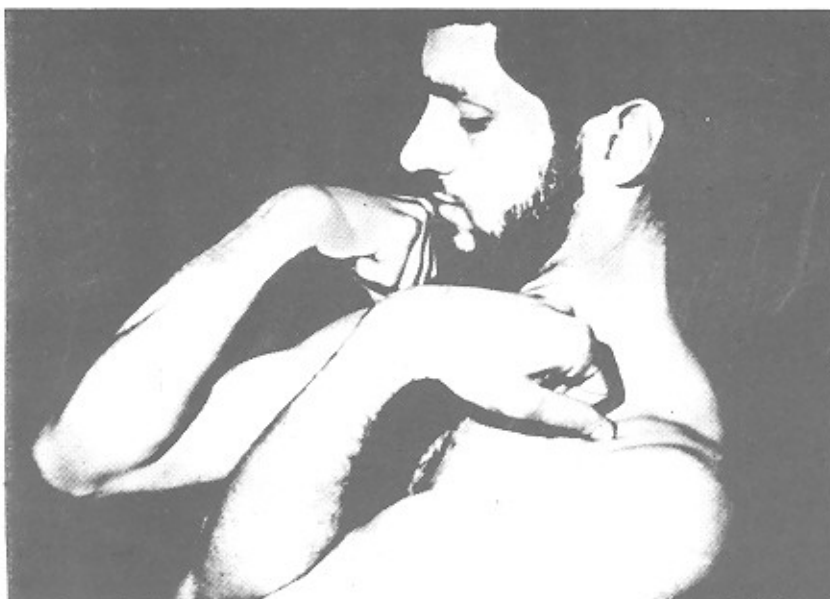شکل (۳-۱)

شده تا حد کامل (full range) و معادل طرف مقابل بود. شکل‌های (۳-۲) و (۳-۳) نمایش دهنده فتوگرافیهای بعمل آمده از بیمار است.

دو هفته بعد از عمل بخیه‌های بیمار کشیده شد و حرکات active آغاز شد. در پایان هفته دوازدهم میزان حرکت آرنج عمل



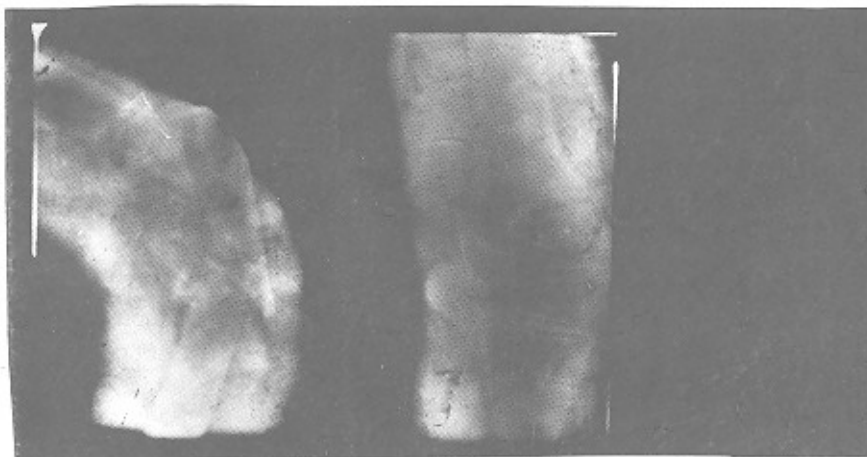
شکل (۳-۲)



شکل (۳-۳)

رادیوگرافیهای قبل از عمل بیمار در شکل (۳-۱) نمایش داده شده است.

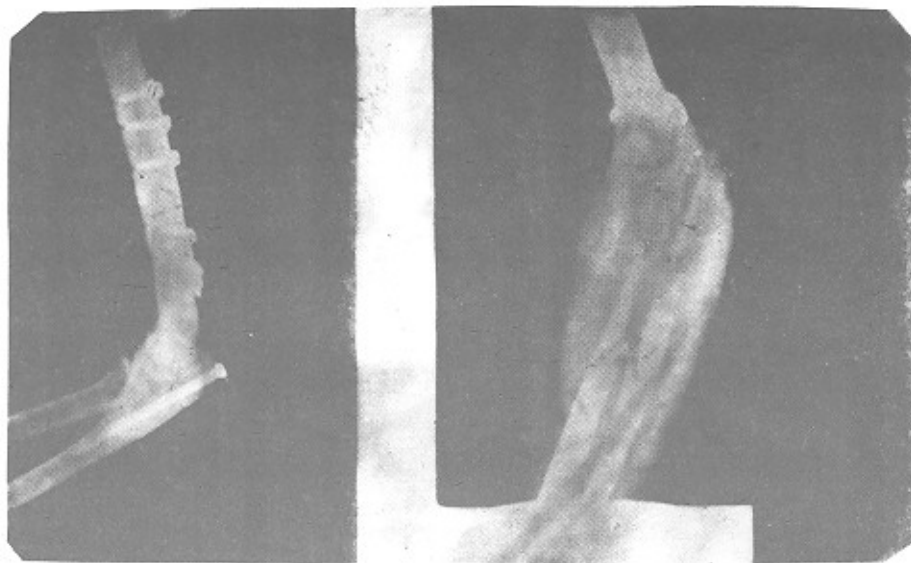
۴ آقای م - آ، ۱۸ ساله، بر اثر سقوط در زمین فوتبال دچار شکستگی داخل مفصلی انتهای دیستال بازو شده بود. خط شکستگی در محل تلاقی $\frac{1}{3}$ میانی و $\frac{1}{3}$ تحتانی امتداد داشت.



شکل (۳-۱)

عمل را نشان می‌دهد. دو هفته پس از کشیدن بخیه‌های بیمار، حرکات active آرنج شروع شد.

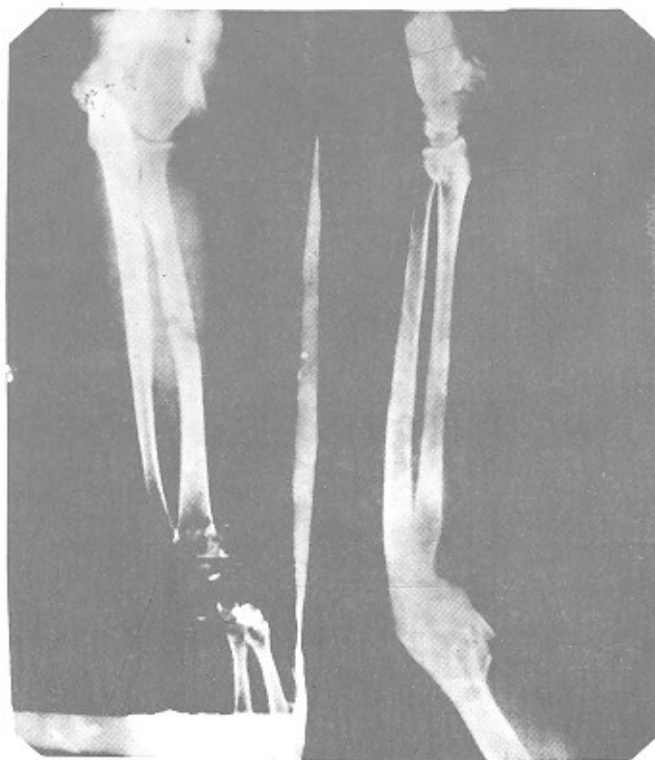
بیمار در روز هفتم بعد از حادثه با روش ترانس اولکران تحت عمل جراحی قرار گرفت. شکل (۳-۲) رادیوگرافی بعد از



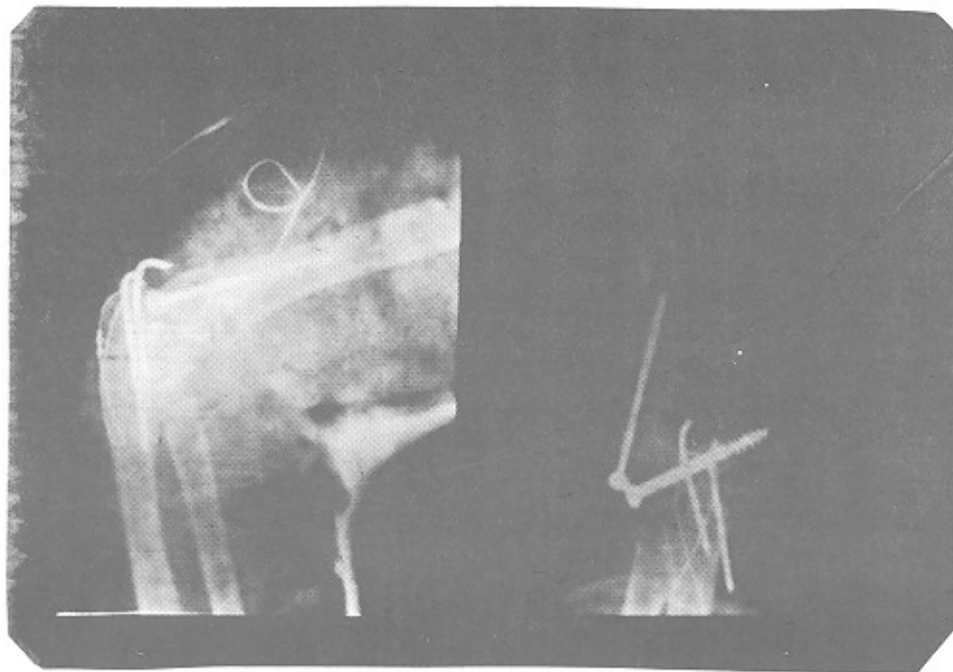
شکل (۴-۲)

شکل (۵-۱) نشان داده شده است. بیمار با روش ترانس اولکران تحت عمل جراحی قرار گرفت. برای درمان شکستگی کالیس هم multiple pinning انجام گرفت. شکل (۵-۲) نشان دهنده رادیوگرافیهای بعد از عمل است.

۵) خانم م - س، ۳۷ ساله، بر اثر سقوط از نردبان دچار شکستگی داخل مفصلی انتهای دیستال بازو همراه با شکستگی کالیس تیپ ۸ (شکستگی دیستال radius با انتشار به مفاصل radiocarpal و radioulnar همراه با شکستگی دیستال استخوان ulna) شده بود. رادیوگرافی انجام شده قبل از عمل در



شکل (۵-۱)



شکل (۵-۲)

قراردادیم. با توجه به بیمارانی که معرفی شدند بهترین روش درمانی در شکستگی‌هایی که اندیکاسیون عمل جراحی داشته باشند early mobilisation و internal fixation open reduction می‌باشد. بهترین روش عمل جراحی هم ترانس اولکرون استوتومی می‌باشد که بهترین دید را جهت برقراری دوباره سطح مفصلی به جراح می‌دهد.

دو هفته پس از عمل گچ بلند به گچ کوتاه تبدیل شد و حرکات active آغاز گردید.

نتیجه

با توجه به شیوع کم این نوع شکستگی و اینکه تعداد مواردی که در سال توسط هر جراح ارتوپد مورد عمل قرار می‌گیرد محدود است، بنابراین این شکستگی را انتخاب و مورد بررسی

REFERENCES

- 1) Adams, J.C. (1983). Supracondylar fracture of humerus. Outline of Fractures, (8th ed.). (pp. 137-140). Churchill Livingstone.
- 2) Crenshaw, A.H. (1980). Fracture of humerus. Campbell's Operative Orthopaedics, (6th ed.). (pp. 680-684). CV Mosby Company.
- 3) Romana, G.J. (1986). Upper and lower limbs. In Cunningham's Textbook of Anatomy (Vol. 1). Oxford University Press.
- 4) Everts, C.M. (1990). Condylar fracture. In Surgery of Musculoskeletal System, (2nd ed.). (Vol. 2). (pp. 1728-1733). Churchill Livingstone.
- 5) Williams, P.L. (Ed.). (1989). Gray's Anatomy, (37th ed.). (pp. 405-415).
- 6) Hollingshead, W.H. (1988). The back and limbs: Supracondylar region. In Anatomy for Surgeon, (3rd ed.). Harper & Row.
- 7) McRuc, R. (1990). Clinical Orthopaedic Examination (pp. 66-70). Churchill Livingstone.